

Parálisis oculomotora relacionada con COVID-19. Reporte de caso

Oculomotor nerve palsy related to COVID-19. A case report

Belén Sánchez-Cañal*, Rocío A. Ortiz-Guevara, Lilia Gil-Fernández, Mauricio Cedillo-Ley y Gerardo García-Guzmán

Hospital Dr. Sánchez Bulnes, Asociación para Evitar la Ceguera, IAP, Ciudad de México. México

Resumen

Objetivo: Presentar un caso de un paciente infectado con síndrome respiratorio agudo coronavirus 2 (SARS-CoV-2) al que se asoció una paresia oculomotora del sexto nervio craneal. **Caso clínico:** Paciente de 49 años de edad que consulta por diplopía horizontal desde hace 2 meses. Asociada a su visión doble presentó un cuadro respiratorio leve con positividad a SARS-CoV-2. La exploración oftalmológica reveló la presencia de endotropía de 20 dioptrías prismáticas, así como limitación de abducción del ojo izquierdo de -1.5 . Se le diagnosticó de paresia del sexto nervio craneal izquierdo, la cual requirió tratamiento mediante la aplicación de toxina botulínica tipo A.

Palabras clave: COVID-19. Oftalmoparesia. SARS-CoV-2. Neuropatía. Parálisis oculomotora.

Abstract

Objective: To report a case of a patient infected with severe acute respiratory syndrome coronavirus-2 (SARS-CoV-2) associated with oculomotor paresis of the sixth cranial nerve. **Case report:** A 49-year-old patient reported a 2-month history of horizontal diplopia. In addition to diplopia, the patient had mild respiratory symptoms with positivity to SARS-CoV-2. Ocular examination revealed an esotropia of 20 prism diopters, as well as a limitation of the abduction of the left eye of -1.5 . The patient was diagnosed with left sixth nerve palsy that required treatment with botulinum toxin type A.

Key words: COVID-19. Ophthalmoparesis. SARS-CoV-2. Neuropathy. Oculomotor nerve palsy.

Introducción

Desde diciembre del 2019, la humanidad ha tenido que lidiar con la emergencia de una enfermedad aguda y grave por el coronavirus respiratorio (COVID-19), patología causada por la cepa de coronavirus conocido como *síndrome respiratorio agudo severo por coronavirus 2* (SARS-CoV-2)¹.

La enfermedad por coronavirus no es una patología nueva, sino que los coronavirus son bien conocidos desde la década de 1960. Existen tres coronavirus que pueden afectar al ser humano: el coronavirus humano 229E (HCoV-229E), el coronavirus humano OC43 (HCoV-OC43) y, finalmente, el coronavirus asociado al síndrome respiratorio agudo severo (SARS). Todos

Correspondencia:

*Belén Sánchez-Cañal
Vicente García Torres, 46
San Lucas, Coyoacán
C.P. 04030, Ciudad de México, México
E-mail: belen.sanchezcanal@gmail.com

Fecha de recepción: 05-08-2020

Fecha de aceptación: 23-09-2020

DOI: 10.24875/RMO.M20000136

Disponible en internet: 19-10-2020
Rev Mex Oftalmol. 2021;95(1):35-38

www.rmo.com.mx

0187-4519/© 2020 Sociedad Mexicana de Oftalmología. Publicado por Permanyer México. Este es un artículo open access bajo la licencia CC BY-NC-ND (<http://creativecommons.org/licenses/by-nc-nd/4.0/>).

ellos son virus envueltos y con un genoma de ARN de cadena larga¹.

Es probable que los sitios de infección estén relacionados con la presencia de una glicoproteína dipeptidil 4, la cual tiene un receptor humano en el tracto respiratorio inferior, conocido como *enzima convertidora de angiotensina 2* (ECA-2). Tanto el SARS-CoV como el MERS-CoV (coronavirus del síndrome respiratorio del medio oriente) presentan esta glicoproteína de superficie¹.

Se sabe que el SARS-CoV-2 se puede transmitir por contacto directo o indirecto con las membranas mucosas de los ojos, boca o nariz, por lo que el tracto respiratorio no debe considerarse la única vía de transmisión. Hay estudios recientes en los que incluso asocian los síntomas entéricos de COVID-19, como náuseas, vómitos, debido a la presencia de enterocitos invasores que expresan ECA-2¹.

Las manifestaciones clínicas varían desde ser asintomático a sintomatología tal como fiebre, tos, diarrea y fatiga, y en algunos casos la infección conduce a neumonía grave, síndrome de dificultad respiratoria aguda y/o muerte². Actualmente, la evidencia clínica muestra que las infecciones por coronavirus no son limitadas al tracto respiratorio y se ha catalogado la existencia de manifestaciones neurológicas y oftalmológicas asociadas.

La primera vez que la conjuntivitis se asoció a un coronavirus humano fue en el 2004, en un niño de 7 meses, posteriormente se reportó otro caso en 2005. Sin embargo, no es hasta este nuevo brote 2019-2020 que la conjuntivitis se ha asociado una vez más a un brote de coronavirus, siendo esta un signo de infección por COVID-19².

Existen reportes que proporcionan una visión general de las manifestaciones neurooftalmológicas notificadas en pacientes con diagnóstico de COVID-19³.

Caso clínico

Mujer de 49 años de edad que refiere presencia de fiebre, astenia, mialgias y cefalea de 3 días de evolución. Al cuarto día inicia con diplopía, visión borrosa y fotofobia, tos seca persistente y leve dificultad respiratoria, por lo que solicita y recibe atención médica, e inicia tratamiento ambulatorio a base de antipiréticos, antiinflamatorios y antibióticos. En esa misma consulta se le solicita la prueba de reacción en cadena de la polimerasa (PCR) para SARS-CoV-2, cuyo resultado es positivo. Asimismo se le realizó una resonancia magnética cerebral en el momento agudo del cuadro clínico, con resultado dentro de los límites normales.

A su ingreso al servicio de estrabismo, dos meses después de iniciado el cuadro respiratorio, la paciente

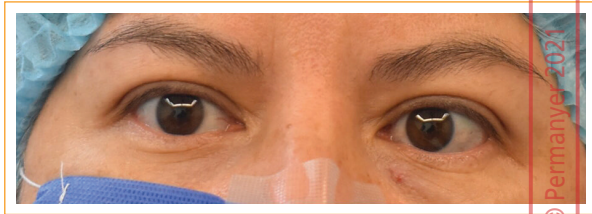

Figura 1. Paciente en posición primaria de la mirada con endotropía de 20 dioptrías prismáticas.

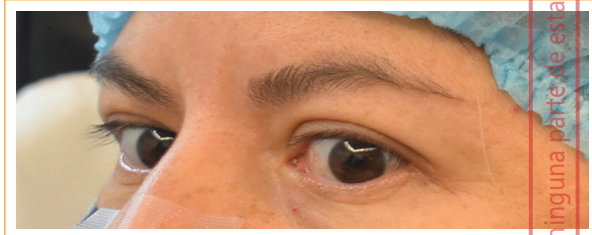


Figura 2. Paciente en lateroversión izquierda de la mirada, donde se observa la limitación de la abducción del ojo izquierdo.

continúa con diplopía horizontal. Al interrogatorio dirigido niega enfermedades crónico-degenerativas, así como enfermedades metabólicas asociadas. Se le realizó química sanguínea y biometría hemática en su centro hospitalario de referencia, y se encontraron dentro de la normalidad. A la exploración oftalmológica en posición primaria de la mirada, tenía una endotropía de 20 dioptrías prismáticas, con limitación de abducción del ojo izquierdo de -1.5 , resto de la motilidad extraocular normal (Figs. 1, 2 y 3). Se corroboró diplopía horizontal con puntos de Worth. El resto de la exploración del polo anterior y el polo posterior de ambos ojos fue normal. La resonancia magnética cerebral fue reportada dentro de límites normales (Fig. 4).

Su mejor agudeza visual corregida fue de 20/20 en ambos ojos. Se realizó refracción automática (ojo derecho -0.75 y ojo izquierdo -1) y posteriormente refracción mediante cicloplejia, que resultaron bastante similares entre sí.

Se interrogó a la paciente acerca del uso continuo de dispositivos electrónicos, que negó, además, en esta entidad no existen limitaciones en las ducciones ni asimetrías.

Se diagnosticó en ese momento de paresia del sexto nervio craneal izquierdo, la cual requirió tratamiento mediante 8 unidades de toxina botulínica tipo A en el músculo recto medial izquierdo. A las dos semanas

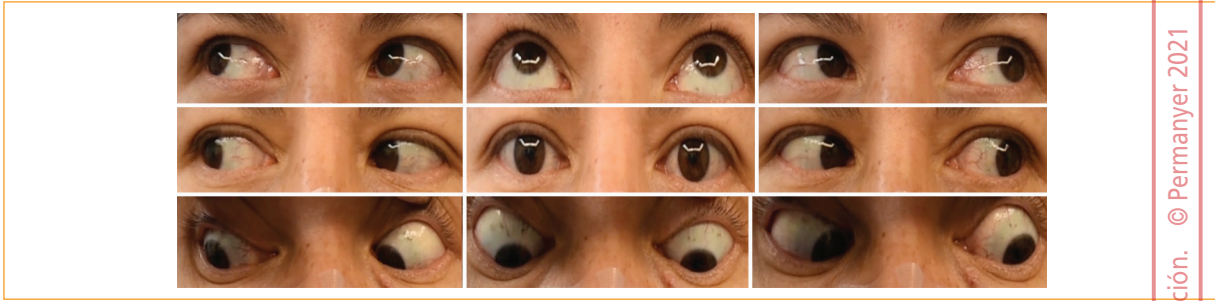


Figura 3. Fotos de la paciente en las nueve posiciones de la mirada.

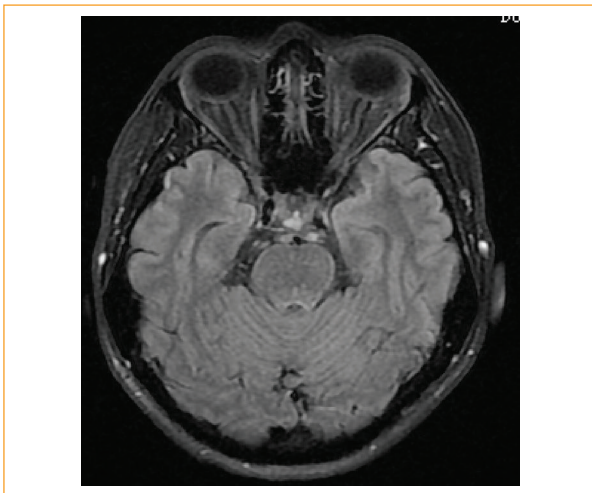


Figura 4. Resonancia magnética cerebral mostrando el realce a nivel de los nervios ópticos.

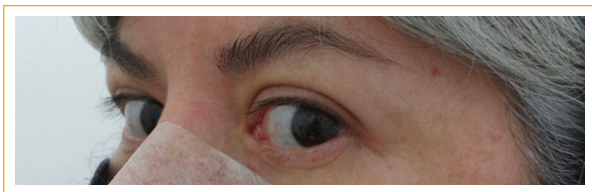


Figura 5. Paciente en lateroversión izquierda de la mirada sin limitación.

postinyección, la paciente se encuentra asintomática, en ortotropía y sin limitación de la abducción del ojo izquierdo (Fig. 5).

Discusión

Se ha descrito el caso de una paciente que desarrolló una neuropatía craneal de manera concomitante a los síntomas respiratorios de la infección por SARS-CoV-2.

Se cree que la entrada del virus al sistema nervioso central puede deberse a la presencia del receptor de la ECA-2, que, además de expresarse en los pulmones, corazón, endotelio vascular y riñones⁴, se expresa en muchas de las estructuras del cerebro humano, como neuronas, microglía, astrocitos u oligodendrocitos, pero también en los núcleos de la base y en la corteza motora⁵, lo que hace que sea un potencial objetivo del SARS-CoV-2. Estudios realizados previamente revelan que los coronavirus son capaces de producir muerte neuronal en ratones invadiendo el cerebro por vía olfatoria⁶.

La afinidad del nuevo coronavirus por estos receptores ECA-2 es lo que explica las múltiples manifestaciones neurológicas encontradas en pacientes con enfermedad por SARS-CoV-2. En un estudio retrospectivo realizado en China que incluyó a 214 pacientes con positividad por enfermedad por SARS-CoV-2, el 36.4% tenían complicaciones de tipo neurológico. Aunque la mayoría eran síntomas inespecíficos como cefalea y mareo, se llegaron a reportar hasta un 5.7% de eventos cerebrovasculares. También se reportó hipogeusia y anosmia, que sugieren la afectación del bulbo olfatorio, que ha sido uno de los mecanismos de entrada propuestos al sistema nervioso central⁷.

Se cree que el SARS-CoV-2 es capaz de invadir los nervios periféricos terminales (nervio olfatorio) y propagarse retrógradamente a través de las sinapsis nerviosas hasta llegar al sistema nervioso central.

También es posible que el virus atraviese la barrera hematoencefálica mediante un mecanismo de infección de las células endoteliales vasculares y que expresan el receptor ECA-2. Una vez el virus tiene acceso al tejido neuronal y vascular, comenzará su ciclo de reproducción induciendo progresivamente más daños en las neuronas y células de la glía.

Se cree también que el SARS-CoV-2 es capaz de infectar leucocitos que atraviesan la barrera hematoencefálica y, de esta manera, infectar al sistema nervioso

central. Finalmente, la inflamación creada por el propio virus aumenta la permeabilidad de la barrera hematoencefálica, lo que favorece la llegada de células infectadas al sistema nervioso central⁸.

Existen también reportes de parestias asociadas a infección por coronavirus, no sin antes descartar las causas más comunes. En los adultos, la etiología más frecuente en nuestro medio es la microvascular (por diabetes *mellitus*, aterosclerosis o hipertensión); en segundo lugar se encuentran las causas traumáticas, y en tercer lugar, la tumoral⁹.

Aún no está claro cuál es el mecanismo exacto de afectación de los nervios craneales. Las manifestaciones neurológicas pueden ser consideradas como efecto directo de la presencia del virus en el sistema nervioso central o bien para-infecciones o postinfecciones inmunomediadas como puede ocurrir en casos en los que la infección por SARS-CoV-2 se manifieste en forma de síndrome de Guillain-Barré o síndrome de Miller-Fisher¹⁰.

También se han reportado factores inflamatorios asociados o hasta un daño directo de las fibras de mielina como causantes de la lesión de los nervios craneales^{3,11}.

Conclusiones

El SARS-CoV-2 es un virus nuevo y de reciente aparición. Existen pocos reportes de parálisis oculomotoras asociadas a él, pero que nos obligan, en estos tiempos de pandemia, a pensar que el SARS-CoV-2 puede ser una causa más de estas neuropatías oftalmológicas.

Responsabilidades éticas

Protección de personas y animales. Los autores declaran que para esta investigación no se han

realizado experimentos en seres humanos ni en animales.

Confidencialidad de los datos. Los autores declaran que han seguido los protocolos de su centro de trabajo sobre la publicación de datos de pacientes.

Derecho a la privacidad y consentimiento informado. Los autores han obtenido el consentimiento informado de los pacientes y/o sujetos referidos en el artículo. Este documento obra en poder del autor de correspondencia.

Conflicto de intereses

Los autores declaran que no tienen ningún conflicto de intereses.

Bibliografía

- Amesty MA, Alió del Barrio J. and Alió J. COVID-19 Disease and Ophthalmology: An Update. *Ophthalmol Ther.* 2020;9(3):1-12.
- Von Oertzen TJ. COVID-19 – neurologists stay aware! *Eur J Neurol.* 2020 May 27; 10.1111/ene.14365.
- Dinkin M, Gao V, Kahan J, Bobker S, Simonetto M, Wechsler P, et al. COVID-19 presenting with ophthalmoparesis from cranial nerve palsy. *Neurology.* 2020;95(9):411
- Baig AM, Khaleeq A, Ali U, Syeda H. Evidence of the COVID-19 Virus Targeting the CNS: Tissue Distribution, Host-Virus Interaction, and Proposed Neurotropic Mechanisms. *ACS Chemical Neuroscience.* 2020;11(7):995-98.
- Xia H, Lazartigues E. Angiotensin-converting enzyme 2 in the brain: properties and future directions. *J Neurochem.* 2008;107(6):1482-94.
- Netland J, Meyerholz DK, Moore S, Cassell M, Perlman S. Severe acute respiratory syndrome coronavirus infection causes neuronal death in the absence of encephalitis in mice transgenic for human ACE2. *J Virol.* 2008;82(15):7264-75.
- Mao L, Jin H, Wang M, Hu Y, Chen S, He Q, et al. Neurologic Manifestations of Hospitalized Patients With Coronavirus Disease 2019 in Wuhan, China. *JAMA Neurol.* 2020;77(6):1-9.
- Zubair AS, McAlpine LS, Gardin T. Neuropathogenesis and Neurologic Manifestations of the Coronaviruses in the Age of Coronavirus Disease 2019: A Review. *JAMA Neurology.* 2020;77(8):1-10.
- Akagi T, Miyamoto K, Kashii S, Yoshimura N. Cause and prognosis of neurologically isolated third, fourth, or sixth cranial nerve dysfunction in cases of oculomotor palsy. *Jap J Ophthalmol.* 2008;52(1):32-5.
- Gutiérrez-Ortiz C, Méndez-Guerrero A, Rodrigo-Rey S, et al. Miller-Fisher syndrome and polyneuritis cranialis in COVID-19. *Neurology.* 2020;95(5):e601-5.
- Wei H, Yin H, Huang M, Guo Z. The 2019 novel coronavirus pneumonia with onset of oculomotor nerve palsy: a case study. *J Neurol.* 2020;267(5):1550-3.